UNIVERSIDAD NACIONAL DE CÓRDOBA
INSTITUTO DE ANTROPOLOGIA
CÓRDOBA (ARGENTINA)
Fundado el 10 de Diciembre de 1941

XXXIII

ALBERTO J. MARCELLINO

LA MUTILACION DENTARIA INTENCIONAL EN ARGENTINA

A PROPOSITO DE UN NUEVO CASO EN UN CRANEO-TROFEO DE LA PROVINCIA DE CORDOBA

DIRECCION GENERAL DE PUBLICACIONES
1972

UNIVERSIDAD NACIONAL DE CÓRDOBA
INSTITUTO DE ANTROPOLOGIA
CÓRDOBA (ARGENTINA)
Fundado el 10 de Diciembre de 1941

XXXIII

ALBERTO J. MARCELLINO

LA MUTILACION DENTARIA INTENCIONAL EN ARGENTINA

A PROPOSITO DE UN NUEVO CASO EN UN CRANEO-TROFEO DE LA PROVINCIA DE CORDOBA

DIRECCION GENERAL DE PUBLICACIONES
1972

QUEDA HECHO EL DEPOSITO QUE MARCA LA LEY

LA MUTILACION DENTARIA INTENCIONAL EN ARGENTINA

A PROPOSITO DE UN NUEVO CASO EN UN CRANEO-TROFEO DE LA PROVINCIA DE CORDOBA

POR

ALBERTO J. MARCELLINO

Jefe de la Sección Antropología Física, Instituto de Antropología. Universidad Nacional de Córdoba.

En el todavía inagotado —y quizá por mucho tiempo inagotable— conocimiento de las costumbres humanas, figura el sorprendente capítulo de las mutilaciones corporales. Faltas de explicación satisfactoria si ha de querer vérselas dentro de una causación racional científica, en cambio hallan justificación como presencias dentro de la compleja malla de simbolismos a través de los que vive y se expresa la mente humana, muchas veces como en ésta, de manera insólita.

Una de tales prácticas, de antiguo conocida y ocupante de numerosas páginas dedicadas a la etnografía del Nuevo Mundo, la mutilación dentaria, parece haber sido si no conspicua al menos conocida en los tiempos arqueológicos del territorio argentino.

ANTECEDENTES

Si nos ajustamos al encuadre geográfico —menos sistemático que didáctico pero siempre útil en las etapas descriptivas de la investigación— dentro de los actuales límites de nuestro país han sido realizados cinco hallazgos de mutilaciones dentarias, constituyendo el presente el sexto de la serie (véase el mapa de Lámina I).

Analizados retrospectivamente con fines comparativos en sus *tipos* y si es posible en sus *patrones mutilatorios* [1], tenemos el primer caso publicado en el *cráneo infantil de Sayate* (puna jujeña), prioridad que se atribuye frecuentemente a *Boman* [2], aunque como lo ha hecho notar *Vignati* [3] en realidad correspondería a *Chervin* [4] que lo había reportado casi dos años antes. Este ejemplar presenta mutilación en los tres únicos incisivos existentes (central derecho, central y lateral izquierdos) mientras que los restantes cayeron y se extraviaron post-mortem, quizá en los removimientos producidos por los buscadores de tesoros. El tipo mutilatorio está representado por "incisiones casi rectangulares, que parten del borde cortante de los dientes y tienen alrededor de 3 mm. de anchura y unos 4 mm. de profundidad. Las superficies limadas son casi planas, los ángulos de la incisión casi rectos y bien determinados. En uno de los incisivos mutilados las partes salientes se han roto (...) pero la superficie de las roturas demuestra claramente que este diente ha sido limado de la misma manera que los otros dos" [5]. Como el propio Boman lo señala en su trabajo, nada puede saberse respecto a si hubo o no mutilación en el segundo incisivo inferior derecho y en los cuatro superiores, pues todos ellos faltaban en el momento de ser estudiado el cráneo. En la Lámina II, donde hemos hecho un resumen gráfico mediante esquemas de los tipos y patrones mutilatorios de Argentina, puede verse el correspondiente al cráneo de Sayate (Fig. 1).

Posteriormente, *Dembo* [6], [7], [8] dio a conocer dos cráneos exhumados a pocos kilómetros del pueblito Lago Buenos Aires o Nacimiento (nacientes del río Deseado, territorio de Santa Cruz), más tarde inscriptos bajo los números 165 y 167 del catálogo del Museo Argentino de Ciencias Naturales de Buenos Aires. El primero de

[1] Usaremos los términos *"tipo"* para significar el modelo o diseño mutilatorio de cada diente por separado, y *"patrón"* para la forma combinada de uno o varios tipos en la dentadura integralmente considerada.
[2] Boman, Eric, 1908, pág. 579 y sgtes.
[3] Vignati, M. A., 1939, pág. 437.
[4] Chervin, Arthur, 1906, pág. 33 y sgtes.
[5] Boman, E., 1908, op. cit., pág. 581.
[6] Dembo, A., 1937, pp. 345-347.
[7] Dembo, A., 1939, pp. 351-363.
[8] Dembo, A. y J. Imbelloni, s.f., "Deformaciones...", pp. 179-183 (reproduce con ligeras modificaciones las partes correspondientes a los cráneos 165 y 167 del Lago Buenos Aires publicados en (6) y (7)).

ambos perteneció a un sujeto masculino, adulto, que presentaba mutilado el incisivo central izquierdo de modo tal que "la cara vestibular de la corona ha sido seccionada desde el borde gingival hasta el borde oclusal, según un plano que de arriba y adelante se dirige hacia abajo y atrás. La superficie que corresponde al corte aparece bien pulida, mostrando en su parte central e inferior la cavidad pulpar obliterada. El borde oclusal está reducido en su altura, pero dejando en su tercio medio una porción aguda, cuya superficie anterior tiene forma triangular y se encuentra totalmente ocupada por la cavidad de la pulpa obliterada" [9]. Dos dudas nos quedan respecto a este cráneo: la primera, derivada de las condiciones de hallazgo ya que en los maxilares superiores faltaban las piezas segundo premolar, primer y segundo molares izquierdos y los incisivos central y lateral derechos, es si el primer incisivo contra lateral estaba también mutilado constituyendo una figura simétrica o, por el contrario, la mutilación fue unilateral (asimétrica); la segunda, originada en una falta de aclaración en el texto y de detalles en la lámina que reproduce la pieza, se plantea acerca de si la mutilación realmente afectó a la cavidad pulpar del diente, la que posteriormente tornó a ocluirse por una regeneración de la dentina, o si el corte dejó tan sólo visible, pero no expuesta, a la cavidad pulpar obliterada por una delgada capa de dentina primaria u original. Es de pensar que esto último sea lo realmente sucedido, si se tiene en cuenta que la pulpa expuesta en forma más o menos amplia y brusca —como se supone suceda en las mutilaciones— entra en procesos de degeneración tisular tales como "licuefacción, la gangrena parcial o la necrosis total" [10] que llevándola a pronta muerte impiden la formación de la dentina secundaria.

Aunque Dembo no se refiere taxativamente a la técnica utilizada para efectuar esta mutilación, puede inferirse que la estimaba del tipo establecido anteriormente por él como de "corte" ya que al describir la pieza se refiere a "la superficie que corresponde al corte" [11]. Por las razones que más adelante expondremos al referirnos a las técnicas mutilatorias, no participamos de la convicción

[9] Ibídem, pág. 182.
[10] Dembo, A.; O. Paulotti y A. Billinghurst, 1949, p. 146.
[11] Dembo A. y J. Imbelloni, s.f., op. cit., pág. 182.

de que el corte sea una técnica posible en las mutilaciones dentarias y creemos que la de este cráneo debe considerarse producto de una técnica combinada o mixta: de *tallado*, con la que se consiguió el primer objetivo que fue la fractura intencional oblicua de la porción bucal de la corona —y quizás también para esbozar la porción aguda de forma triangular en el borde oclusal del diente—, y la de *limado*, que se usó para dar un más prolijo acabado a los perfiles de la figura buscada. (ver Lámina II, Figura 2a).

Muy distinto al anterior es el tipo mutilatorio del cráneo nº 167, descripto por el mismo autor [12], ya que en él los dos incisivos centrales del maxilar inferior presentan sendas excavaciones a partir del borde oclusal y hacia la raíz, que afectan en sentido antero-posterior o buco-lingual todo el espesor de la corona en forma de canal de sección groseramente trapezoidal (Lámina II, Figura 2b). Dice al respecto: "La excavación está lateralmente limitada por dos superficies planas oblicuas, las que, consideradas con relación al plano medial de cada diente, se dirigen de arriba y afuera hacia abajo y adentro y de atrás y adentro hacia adelante y afuera. El fondo ha sido determinado según una superficie curva dirigida hacia abajo y hacia la región media en el incisivo derecho, y según un plano sensiblemente horizontal en el incisivo izquierdo". "En conjunto, ambos incisivos constituyen un todo simétrico. La cavidad pulpar está vacía, lo que hace pensar que el niño debió morir poco tiempo después de realizada la mutilación" [13]. Tampoco en este caso el autor mencionado especifica cuál o cuáles fueron a su juicio las técnicas empleadas. Basándonos en los efectos morfológicos conseguidos y teniendo siempre en cuenta la condición de dureza frágil que caracteriza al esmalte dentario, pensamos que también aquí se usó una técnica mixta de tallado-limado, es decir, actuación alternada de pequeños golpes, percusión indirecta con intermediario afilado) evitando la fractura accidental total de los dientes, y de momentos de limado para profundizar las escotaduras sobre las líneas de fisura en el esmalte producidas por el trabajo de talla. Refuerza esta opinión acerca de una técnica combinada lo expuesto por el mismo *Dembo* respecto al fondo de las escotaduras: "ha sido determinado según una superficie curva dirigida hacia abajo y hacia la región medial en el incisivo derecho, y según un plano sensiblemente horizontal en el incisivo izquierdo. Esta última superficie tiene forma de un triángulo con la base dirigida hacia adelante y cuyo vértice está en relación con la cavidad pulpar" [14]. En efecto, es difícil de aceptar que pudiera conseguirse la finalización abrupta de los bordes de la mutilación en sentido casi perpendicular al eje mayor del diente, tal como ha resultado en las señaladas, mediante golpes de talla únicamente y sin que se produjesen grandes fracturas accidentales.

[12] Ibídem, pp. 180-181.
[13] Ibídem, pág. 181.

En cuanto al patrón mutilatorio del sujeto in vivo nos es desconocido debido a que cuando *Dembo* describió este cráneo faltábanle por fractura post mortem las coronas de los dos incisivos centrales superiores, y por caída completa en igual circunstancia, los dos laterales de la misma arcada.

En 1939, *Vignati* publicó el tipo mutilatorio que afectaba al primer premolar derecho de la mandíbula inferior procedente de un cementerio indígena del "Bajo" de San Julián, Gobernación de Santa Cruz [15]. Interesante por la pieza dentaria elegida para el procedimiento —hasta entonces los casos de nuestro país no reconocían antecedente similar— su singularidad e importancia nos parece aún mayor en punto a dos hechos sobreañadidos: la extensión de la escotadura mutilante que abarca verticalmente la corona, el cuello y parte de la raíz, y las estrías del limado dejadas por el instrumento, sin duda lítico, utilizado en las maniobras (Lámina II, Figura 3). Respecto de lo primero el propio *Vignati* opinaba que debió ser posible sin herir la mucosa gingival gracias a la circunstancial retracción de ésta como consecuencia de una piorrea alvéolo-dental cuya existencia dejó huellas en las regiones óseas vecinas [16]. En cuanto a las estrías dejadas por el limado, bien manifiestas en este ejemplar, tienen singular importancia diagnóstica ya que permiten descubrir dicha técnica allí donde la orientación longitudinal con sección triangular de la mutilación habría inducido a pensar en una elaboración en base a tallado. No es posible descartar, sin embargo, la posibilidad de que en este caso se

[14] Ibídem, pág. 181.
[15] Vignati, M. A., 1939, pp. 433-441.
[16] Ibídem, pág. 439.

haya utilizado una técnica mixta, como en los anteriores, en la que los primeros pasos correspondiesen al tallado y los últimos al limado.

Casi diez años después el mismo *Vignati* dio a conocer un nuevo tipo de mutilación dentaria repetido con diferente intensidad en varios cráneos indígenas provenientes de Trelew (Territorio de Chubut). Para simplificar la descripción eligió y publicó tan solo el ejemplar más típico de la serie [17]. En éste los elementos dentarios mutilados son los dos caninos y el incisivo lateral izquierdo, todos superiores, "que han sido chaflanados de adelante y arriba hacia abajo y atrás" [18]. Es decir, un corte (aquí usamos el término sin concederle significación de técnica) iniciado sobre la cara bucal de los dientes y oblicuamente orientado hacia la lingual, con un plano de inclinación tal que prácticamente hizo desaparecer el borde y las cúspides oclusales a la vez que dejó en la superficie de los mismos "... el corte subcircular de la cámara pulparia" [19].

Para *Vignati* la mutilación se consiguió en dos tiempos: el primero, haciendo saltar esquirlas de esmalte (tallado) hasta formar el plano oblicuo; y el segundo, de pulimento (limado) hasta conseguir la forma definitiva. Siguiendo la clasificación de *Delfino* [20] el autor llama "bucoincisal" a este tipo mutilatorio (Lámina II, Fig. 4).

Por otra parte, el mismo autor opinaba que el "aspecto fresco -aunque no graso" de estas piezas óseas, indicaba una relativamente corta antigüedad, no más de dos siglos del presente. No coincidimos en tal apreciación con el erudito investigador ya que careciéndose de mayores elementos de juicio para fundar una estimación cronológica, situación que él reconoce [21], la adjudicación de cifras en base al estado de conservación de los restos puede resultar totalmente engañosa. Personalmente hemos tenido oportunidad de estudiar cuerpos indígenas conservados espontáneamente y fechados mediante radiocarbono en más de un milenio, comprobando que las partes blandas aún mantenían considerable cantidad de los líquidos de descomposición cadavérica. El hecho de que los factores ambientales responsables de estas "momificaciones" naturales —fundamentalmente climático-pedológicos (sequedad y frío concomitantes, contenido de nitratos en los suelos, etc.)— para nuestro caso sean de regiones ubicadas al oeste y al norte del país, no invalida la posibilidad de que en el sur, Trelew, una conjugación distinta de factores de similar naturaleza haya mantenido, si no las partes blandas, al menos el mencionado aspecto fresco de los huesos.

[17] Vignati, M. A., 1948, pp. 137-139.
[18] Ibidem, pág. 137.
[19] Ibidem, pág. 139.
[20] Delfino, A., 1948, pp. 93-115.
[21] Vignati, M. A., 1948, op. cit., pág. 137.

En 1962, *Cigliano* publicó la mutilación dentaria de un cráneo procedente de Guaymallén (Mendoza), existente en las colecciones del Museo de La Plata [22]. En este caso los afectados fueron los primeros premolares superiores mediante fracturas intencionales a ángulo recto entre sí, sobre la cara vestibular y la cara oclusal respectivamente, de la corona. Si hubo otras piezas dentarias trabajadas resulta imposible saberlo por cuanto faltábanle a este cráneo la mandíbula inferior y los incisivos y caninos superiores por caída post mortem (Lámina II, Fig. 5).

A más del intrínseco interés por la morfología de la mutilación —única en su tipo en Argentina— atraen las características señaladas por el autor respecto a que "La excavación está constituída por dos superficies planas y lisas, ubicadas en ángulo recto" y "el aspecto general de la mutilación —bordes cortantes, caras definidas, sin rastro de limado o pulido—. ." [23]. En este caso la expectativa nace de la aparente no conciliación entre la dureza de los dientes y la posibilidad de efectuar en ellos dos cortes perpendiculares entre sí, tallados a un sólo golpe por plano, consiguiéndose una exacta coincidencia en profundidad y la constitución del diedro sin fisura o fracturas accidentales corridas desde los límites buscados mediante el procedimiento. Aunque no hemos analizado directamente la pieza original, creemos acertados los criterios expuestos por el autor para suponer que la mutilación se efectuó en el sujeto viviente.

LA MUTILACION DENTARIA DEL CRANEO DE RIO GRANDE (Cba.)

Esta singular pieza craneológica fue descubierta entre los materiales arqueológicos de una colección particular [24], informándonos sus

[22] Cigliano, E. M., 1962, pp. 69-73.
[23] Cigliano, E. M., 1962, op. cit., pág. 70.
[24] De los señores José A. Basualdo y Leonel Boore, en la localidad de Almafuerte, cuya amabilidad y comprensión para con la labor científica per-

poseedores que había sido exhumada de un sitio próximo al Río Grande, a pocos kilómetros del Lago Río Tercero (Dpto. Calamuchita) en esta provincia. Según sus referencias tratábase de una sepultura colectiva en la que los varios esqueletos componentes se encontraban dispuestos en forma radiada, con sus cabezas convergiendo hacia el centro —próximas entre sí— y los cuerpos orientados hacia la periferia. La información merece ser tenida en cuenta ya que quien más se ocupó de investigar los tipos inhumatorios en la misma región, *Paulotti*[25], no consignó una existencia similar, ni tampoco la hay conocida en el restante ámbito de la provincia.

El cráneo de Río Grande presenta algunas características que lo hacen sugestivo a la simple inspección: la estrechez y longitud del rostro, el prognatismo múltiple —especialmente dental superior—, y la deformación artificial de neurocráneo de tipo circular[26] (Lámina III, (Figuras 1 y 2). Sumándose a ellos, los demás rasgos morfológicos y métricos[27] configurarán una imagen de conjunto atípica y casi podría decirse extraña, al cánon ando-pámpido que predomina en la zona serrana de Córdoba, zona que durante décadas se ha venido considerando, con un quizá excesivo esquematismo étnico, tierra de los "comechingones".

El cráneo de Río Grande es, en cuanto a filiación racial, lagoide si no francamente láguido, alternativa forzosamente planteada al no poderse contar para el diagnóstico, con la forma y las dimensiones del sector neurocraneal que se encuentra afectado por la acentuada deformación artificial. Sin embargo, tan manifiestamente láguidos son el conjunto total —y particularmente el esplacnocráneo— que hasta

---

mitieron el estudio de la pieza, obligándonos al público reconocimiento que nos place asentar en estas páginas.

[25] PAULOTTI, O. L., 1941, pp. 239-256.

[26] Atestiguan el tipo deformatorio circular la perspectiva frontal dominada casi totalmente por la escama del hueso homónimo, las secciones normales al eje general de la forma sensiblemente circulares, la ausencia de plagiocefalia, el aplastamiento del hueso frontal que conservando una doble convexidad longitudinal y transversal —especialmente marcada esta última— indica que el aparato deformador no fue del tipo con tablillas sino de llautu con almohadilla frontal.

[27] Trátase de un hiperleptoprosopo, hipsiconco, platirrino, leptostafilino, para sólo citar los sectores no afectados directamente por la deformación artificial. Respecto al sexo la determinación, aunque difícil, da más elementos para sospecharlo femenino. La edad del sujeto al momento de morir corresponde a un adulto joven, entre los 20 y los 30 años.

hace no más de unos pocos años hubiera bastado tal comprobación para que, sumándola al tipo deformatorio cefálico que ostenta, lo tuviéramos por francamente alóctono. Si hoy ya no nos atrevemos a sustentar el mismo criterio es porque en los últimos tiempos hemos tenido oportunidad de analizar un número significativo de cráneos, algunos de los cuales exhumados en excavaciones personales, que conllevan las dos características que se tenían por no habituales en la provincia: la conformación láguida o lagoide y la deformación pseudo-circular. Tal frecuencia de aparición nos ha convencido de que es menester volver al problema de la presencia en la provincia de estos tipos dolicomorfos, buscando esclarecer su expansión territorial y su contexto crono-cultural.

En lo concerniente a la mutilación dentaria que presenta el cráneo de Río Grande, ocurre en los incisivos superiores izquierdos central y lateral, y en el incisivo central inferior derecho, cada uno de los cuales ostenta un tipo mutilatorio distinto al de los restantes (Lámina IV, Figuras 1 y 2; Lámina V).

Así el incisivo central superior izquierdo presenta un rebajamiento mutilatorio del borde oclusal del diente, con acortamiento de éste en relación a su homólogo contralateral, rebajamiento en el que pueden distinguirse dos sectores en sentido mesio-distal: el primero, que abarca aproximadamente la mitad interna o mesial, es rectilíneo aunque afectado por una ligera ondulación que bien podría ser la porción más cuspidal de una escotadura como la que encontraremos netamente definida en el segundo sector, subseguida de fractura y ulterior rebaje durante la vida del individuo; el segundo sector, distal o externo del borde incisivo del diente, está ocupado por una escotadura en forma de V invertida que presenta uno de sus brazos (el mesial) más corto por terminar en el sector rebajado recién descripto, en tanto el distal o externo se prolonga hasta formar cuerpo con la línea del borde natural de la pieza dentaria.

En el incisivo lateral superior izquierdo la mutilación está constituída por una sola escotadura en forma de V invertida, algo lateralizada sobre el borde oclusal, ubicación que se comprende al observar la retroposición natural —aunque anormal— de los inci-

sivos laterales con respecto a los centrales [28] (ver Lámina IV, Figuras 1 y 2), con el consiguiente semiocultamiento de los primeros tras de los segundos. Esa anteposición del incisivo central obligó, obviamente, a lateralizar la mutilación por dos razones: 1) técnica, hacerla posible; 2) estética, que resultase bien visible. En cuanto al incisivo central derecho inferior la mutilación que lo afecta hizo desaparecer el ángulo mesial de la corona teniendo la muesca una forma de ángulo abtuso y bordes sumamente curvilíneos, producto sin duda, del limado original y del posterior efecto pulimentador de la saliva y de los frotes masticatorios. Aunque los procedimientos mutilatorios actuaron sobre el esmalte y la dentina, no alcanzaron a producir la apertura de la cavidad pulpar en ninguna de las piezas afectadas de este cráneo.

En los tres dientes resulta fácil descubrir la labor de limado a que fueron sometidos. La observación en norma inferior de los incisivos superiores resulta elocuente en tal sentido: las profundizaciones mutilatorios se han producido por igual en las caras bucales y linguales de las piezas dentarias siendo evidentes las estrías dejadas por el instrumento, supuestamente lítico, que actuó de manera simultánea sobre unas y otras para conseguir los fines buscados sin ocasionar fracturas accidentales (Lám. IV, Fig. 2). No debe descartarse empero, que también aquí como en los casos precedentes, el limado haya sido el paso final o segundo momento dentro de una técnica mixta de tallado-limado, especialmente en el incisivo central izquierdo superior cuya porción rectilínea sugiere más intensamente esa secuencia.

DE LA TECNICA MUTILATORIA Y SU NOMENCLATURA

En el capítulo sobre mutilaciones dentarias del libro de *Dembo e Imbelloni* —obra que puede tenerse por "clásica" en mérito a las reiteradas citas que origina por parte de quienes se ocupan del tema— se expresa la necesidad de definir con toda precisión cuáles son las técnicas simples, así como los casos en que dos o más técnicas simples

[28] La retroposición señalada, presentada tan sólo por los dos incisivos laterales superiores, es consecuencia de la insuficiencia del proceso alveolar para contener el número normal de piezas dentarias. Este hecho se explica por la forma y el tamaño de los dientes del individuo, notablemente globulosos y grandes, al punto de adquirir semejanza con los de algunos tipos raciales melanoafricanos.

se combinan para producir un modelo determinado, adoptando un cuadro clasificatorio de técnicas fundamentales constituído por: *extracción, fractura, corte, limado,* e *incrustación* [29].

Bien sea que las técnicas citadas en primero y en quinto lugar no se han reportado como existentes en el territorio argentino, quedan las restantes para ser sometidas a un análisis crítico, necesario so pena de seguir cayendo en ambiguas cuando no erróneas repeticiones. En efecto, creemos que en punto de hablar de *técnicas* se ha hecho una confusión con conceptos correspondientes a *consecuencias* de las técnicas [30].

Partiendo de que la mutilación por escisión de tejidos orgánicos será, en su morfología, función de la consistencia o dureza y del clivaje de los mismos, ineludiblemente debemos aceptar que tales cualidades orgánicas impondrán no sólo una selección de instrumentos sino también de técnicas adecuadas. Dentro de ese encuadre se hallan los dientes, precisa y paradigmáticamente ubicados, merced a su durísima capa de esmalte y a su dentina, más dura y más densa que el propio hueso.

La primer técnica cuestionable es la *fractura*, a la cual *Dembo* describe expresando que "se realiza aplicando sobre el mismo [el diente] un objeto cortante al que se golpea con un martillo de material variable" [31]. Y aquí cabe preguntarse cuál es el antecedente y cuál el consecuente. Si aceptamos que la técnica es el conjunto de procedimientos de que se sirve una ciencia o un arte para lograr sus fines, y en el caso que nos ocupa el fin es conseguir la fractura del diente, debemos tener por erróneo considerar a esta última como una técnica fundamental y por acertado, en cambio, asignarle tal papel al uso de un objeto, cortante o no, golpeado con un per-

[29] Dembo e Imbelloni, s.f., "Deformaciones...", pág. 160.

[30] Por sensible que resulte plantear discrepancias con el juicio de quienes han precedido en el estudio de un tema, está en la base de toda tarea científica la necesidad de hacer correcciones allí donde la renovada observación y el criterio lo aconsejen. Pero cuando sucede como en el presente trabajo en que una y otra vez debemos volver a un determinado autor —Adolfo Dembo— rechazando o modificando sus ideas, a aquella primera e indubitabitable conducta resulta de justicia aparejar la constancia del respeto por su obra y la confianza en su seriedad. En definitiva, volver repetidamente a sus escritos es parte demostrativa de los diversos aspectos en que se manifestó su preocupación y laboriosidad de pionero en el estudio de las mutilaciones dentarias.

[31] Ibídem, pág. 162.

cutor o martillo ad-hoc. Mantener aquel primer concepto significará continuar en el callejón sin salida de las confusiones derivadas pues si fractura fuese una técnica tal como *Dembo* la definió ¿qué nombre correspondería dar a la mutilación conseguida mediante el golpe directo de un percutor *sin* intermediario cortante, o a la obtenida con intermediario *no cortante*, o —por último— a la simple complicación accidental de escisión no buscada en el curso de la realización de una técnica mutilatoria cualquiera..?

Tales razones nos hacen partidarios de abandonar el concepto de fractura como técnica y de trasladarlo a su justo lugar de consecuencia mecánica sobre el diente, voluntaria o involuntaria (accidental), mediante los distintos procedimientos —que constituyen las verdaderas técnicas— para la mutilación. Cabe anotar de paso, que quizás porque de acuerdo con su definición de *fractura* no viera diferencia alguna entre ambas, *Dembo* omitió en su clasificación a la técnica del *tallado*, de la que más abajo hablaremos.

Algo similar a lo sucedido con "fractura" ocurre con la inclusión que el mismo autor hizo del *corte* entre las técnicas fundamentales. Inspirado en las experiencias de *Müller* en París, en 1908, —que *Dembo* repitió, al parecer con éxito— dice: "que tales mutilaciones fueron realizadas fundamentalmente *cortando* la corona por medio de trozos de sílex afilados del mismo modo que los cuchillos de uso común" [32].

Si una simple razón de orden lógico no nos previniese acerca de la imposibilidad de cortar el esmalte dentario con instrumentos de inferior o, cuando más, igual dureza específica como hay que atribuir al patrimonio de estos pueblos ergológicamente "pre-ferrosos" —valga el término—, todavía sería menester definir qué se entiende por "corte" tecnológicamente hablando. En tal sentido pensamos que sólo puede llamarse así a la escisión o diéresis —para el caso la del tejido adamantino— *por aplicación de un instrumento de filo lineal, bajo presión continua y eventual movimiento de vaivén en el sentido de dicho filo.* Tan fundamentales nos parecen estas condiciones en la nominación de la técnica, que de no ser lineal y sí en cambio denticulado el filo del instrumento, obligado sería llamarla "aserrado".

[32] Ibídem, pp. 162-163.

Por otra parte, tratando de verificar la posibilidad de realizar el corte en dientes indígenas ensayamos llevarlo a cabo usando distintos elementos cortantes, a saber: trozos filosos de cuarzo lechoso, otros de cuarzo hialino, y finalmente un bisturí de excelente acero. Los resultados totalmente negativos en los tres casos terminaron de consolidar nuestra opinión adversa al corte como técnica viable en los dientes, haciéndonos partidarios de su exclusión del cuadro de las técnicas fundamentales.

Más fáciles de discriminar son el *limado* y el *tallado*. Para el primero nos parece del todo acertada la definición que dá *Dembo*: "la frotación de un objeto de determinada dureza sobre otro al que va desgastando en superficie por capas sucesivas, el diente en nuestro caso" [33].

En lo que concierne al *tallado*, que según antes dijimos el mismo autor no incluyó dentro de las técnicas fundamentales de mutilación dentaria, quizá por identificarla con la fractura, somos de la opinión de tenerla como una técnica particular a la que definiremos como *la obtención de fracturas parciales o totales del diente mediante la acción de un elemento, filoso o nó, actuante como intermediario bajo uno o varios golpes de percutor.* La intensidad de estos últimos es, sin duda, función dependiente de la magnitud de la fractura buscada y a su vez ésta se encontrará condicionada por la morfología perseguida.

Tanto más necesarias nos parecen estas disquisiciones diferenciales, cuanto que el mismo *Dembo* da como otra técnica mutilatoria fundamental a la *incrustación*, en la que reconoce, siguiendo a *Saville*: a) incrustación de pequeños *discos* sobre la cara anterior del diente; b) incrustación de *bandas*; c) incrustación de *bastoncillos* entre los dientes [34]. En rigor de verdad debe reconocerse la endeblez de una clasificación como ésta, que engloba variedad de fines, diferencia de procedimientos técnicos y, según lo indica el análisis de las formas obtenidas, disimilitud instrumental. A nuestro juicio debe considerarse la incrustación nó como técnica fundamental sino como práctica anexa, o conexa, con mutilaciones dentarias producidas

[33] Ibídem, pág. 164.
[34] Ibídem, pp. 166-168.

mediante una o más de las técnicas básicas, por ejemplo de limado y/o perforación.

Expuestas las razones precedentes, nos parece acertada la reestructuración del cuadro clasificatorio de las técnicas mutilatorias dentarias en la forma siguiente:

A — *Técnicas Fundamentales* (o *Simples*)	1 — Extracción 2 — Tallado 3 — Aserrado 4 — Limado 5 — Perforación
B — *Técnicas Combinadas* (o *Mixtas*)	Combinación de dos o más de cualesquiera de las simples sobre una misma pieza dentaria. Se exceptúa, lógicamente, la *extracción* que elimina al diente in toto.

Algo más, referente a un componente secundario de las técnicas mutilatorias, nos es informado en descripciones de carácter etnográfico. Tal la introducción entre ambas arcadas dentarias del sujeto cuyos dientes se mutilarán, de un trozo de madera al que mantiene apretado a nivel de los molares mientras dura el procedimiento [35]. La función de dicho elemento nos parece doble: producir una separación constante y suficiente entre los sectores incisivos-caninos superior e inferior que facilite las maniobras operatorias, y la descarga siquiera parcial de la previsible tensión nerviosa del sujeto a través de la contracción muscular de los carrillos.

LA CONDICION DE CRANEO - TROFEO

Con la deformación de tipo circular de acentuado grado que presenta el cráneo de Río Grande, coexiste otra expresión

[35] LIMA, P. E. de, 1954, pp. 9-10: "El indio que va a someterse a la mutilación coloca en su boca en sentido transversal, un pedazo de palo de diez centímetros de longitud aproximadamente, y un centímetro de diámetro. Sujeta este pedazo de madera con los molares, muérdelo y siéntase en un banco o acuéstase en decúbito dorsal" (traducción nuestra). La práctica a que se refiere el autor corresponde a los Tenetehára o Guajarara (del grupo lingüístico tupí-guaraní), que todavía hoy mutilan sus dientes.

de prácticas alteratorias intencionales: la ablación post mortem de un amplio sector del neurocráneo. Esto último se descubre con lógica sorpresa si se considera el lugar de procedencia de la pieza, merced a la existencia de un prolijo trabajo de apertura de la cápsula ósea cefálica mediante golpes sucesivos que permitieron extraer gran parte de los huesos del hemicráneo izquierdo: porción superoexterna del frontal, prácticamente todo el parietal, y si nó todo el temporal por lo menos su porción escamosa íntegra (Lámina III, Fig. 3). La línea de fractura se compone de impactos netos, regularmente aplicados que han dejado bordes a bisel sobre la cara externa de los huesos recordando en conjunto la morfología de los artefactos denticulados de las industrias líticas. En el sector coronal dicha línea corre casi paralelamente y a pocos milímetros de la sutura sagital, hecho que contribuye a la suposición de que en el momento de realizar el procedimiento fracturador los huesos estaban suficientemente frescos como para que la elasticidad suturaria impidiese la franca desarticulación de ambos parietales por efecto de los golpes. En la región de la base faltan, por pérdida post mortem aparentemente casual, los componentes óseos del lado izquierdo del neurocráneo.

Tal como se ha realizado la abertura —el plano que pasa por sus bordes cae oblicuamente al vértex y resulta secante a la globulosidad de la bolsa parietal izquierda— la finalidad admite por lo menos dos explicaciones: puede que sólo se buscase la extracción de la masa encefálica para ulteriores procedimientos rituales con ella; puede, en otro caso, que se desease convertir al cráneo en singular recipiente. Esto último es lo que sugiere el esquema de la ablación al oponer el plano de los bordes a la concavidad témporo-parieto-occipital del hemicráneo derecho. Aunque es lícito suponer que ambas intenciones pudieron concretarse concomitantemente, ateniéndonos a las pruebas de mayor tangibilidad creemos justificado asignar a esta pieza el carácter de taza- trofeo, o sea el recipiente destinado a libaciones en escarnio del enemigo vencido. Sobre la existencia de tal práctica en el territorio argentino han reportado *Molina, Rosales, Charlevoix, Dobrizhoffer, Baldrich,* y muy especial-

mente —por referirse a la zona pampásica— *Acarette*, según los consignó ya *Vignati* [36].

En tal condición de cráneo-trofeo y haciendo lugar a las comparaciones, el de Río Grande encuentra símiles, ya funcionales ya morfológicos, en tan sólo dos cráneos, ambos publicados por el autor mencionado en último término. En efecto, si orientamos la búsqueda hacia piezas que hubieran sido condicionadas para la función de recipiente resulta viable homologarlo con la calota descripta por *Vignati*, procedente de La Majada (Pcia. de San Luis) [37] que este autor considera como verdadera taza-trofeo. Complementariamente es de interés añadir que esa localidad se encuentra casi en la misma coordenada latitudinal que pasa por el yacimiento de Rio Grande, distando de él tan sólo unos 150 kilómetros en línea recta.

En otro sentido, si el énfasis se pone no en la función sino en la morfología de la ablación ósea, la mayor semejanza con el cráneo de Río Grande se encuentra en otro, ilustrado en el trabajo citado [38], cuya procedencia hemos debido deducir procediendo por descarte en los datos del texto referidos a las ilustraciones ya que el mismo no es claro al respecto. De este modo hemos concluído que proviene del sur de San Juan (de Calingasta o del Paramillo de Uspallata). A este ejemplar *Vignati* lo dá como representativo de un tipo mutilatorio cuya finalidad directa no era abrir el neurocráneo sino conseguir la obtención de un órgano externo como trofeo: la oreja. La práctica, realizada burdamente en medio del fragor del combate habría ocasionado la ablación de trozos del hueso malar dejando así su huella en los planos óseos de la cabeza. Al respecto dice textualmente "..no son trofeos: a mi entender es lo que ha quedado de su obtención" [39].

Sin negar la extirpación de orejas como adquisición de trofeos bélicos, práctica que se encuentra atestiguada por distintos relatos etnográficos para el área central del Gran Chaco especialmente, no coincidimos con el erudito investigador respecto al papel causal que le asigna en ese tipo de mutilación ósea, y menos aún en la que presenta el cráneo de San Juan a que antes nos referimos. Las razones que nos llevan a esta discrepancia son las siguientes: 1) la oreja es una porción anatómica fácilmente cercenable siendo mínima la posibilidad, o la necesidad, de afectar los huesos subyacentes; 2) si aún en medio de la violencia del combate la premura exigiese amputarla a brusco golpe de filo, al menos en algunos cráneos deberían existir huellas sobre la porción retro-meática del temporal, lo cual no sucede; 3) en el malar la porción afectada es siempre la más anterior (con excepción de solamente tres cráneos) cuando lo que cabría esperar es que fuese la más posterior del arco cigomático, o sea la más cercana a la oreja; 4) la abertura practicada en el sector neural del cráneo de San Juan toma el hueso temporal íntegro, toda la porción del parietal por debajo de la línea temporal superior, la parte igualmente ubicada del frontal y la totalidad del ala mayor del esfenoides: tarea realizada con prolijidad como lo revela el bisel uniforme del contorno, que a más de ímproba resultaría incomprensible si sólo se hubiera pretendido conseguir la oreja como trofeo.

[36] VIGNATI, M. A., 1953, pp. 326-327.
[37] Ibídem, parte I, pp. 324-327.
[38] Ibídem, parte II, pp. 331-335, Lámina III abajo.
[39] Ibídem, parte II, pág. 334.

CRONOLOGIA DE LAS MUTILACIONES

La adscripción de las mutilaciones dentarias, en forma global o en cualesquiera de sus distintos tipos, a contextos crono-culturo-espaciales bien determinados resulta todavía imposible de efectuar en el territorio argentino. Desafortunadamente el acceso de los cráneos al conocimiento de los investigadores ha sido de segunda mano en casi todos los casos y por ello sin los seguros datos que proporciona una excavación metódicamente llevada a cabo.

Stewart sostiene que en América las mutilaciones por tallado y por limado fueron más frecuentes en tiempos históricos que prehistóricos, haciendo de la primera técnica un hecho cultural posterior a la llegada de sus portadores, que lo habrían sido los esclavos negros procedentes de Africa [40]. Faltan, en verdad, mayor número de pruebas para refutar o confutar tal opinión.

Caminando a la par de planteos de esta naturaleza se allega una advertencia que por elemental y casi obvia pareciera estar casi olvidada: la necesidad de que arqueólogos y antropólogos físicos

[40] STEWART, T. D., 1950, pp. 46-47.

trabajen interdisciplinariamente con eficacia, esto es, conociendo cada uno siquiera en líneas generales los materiales de estudio, objetivos, métodos, y estado de desarrollo de la disciplina del otro.

RESUMEN Y CONCLUSIONES

Con motivo de describir un nuevo caso de mutilación dentaria aborigen en el país, se han recapitulado los antecedentes de hallazgos similares, a la vez que considerado la necesidad de modificar la clasificación de *A. Dembo* referida a las técnicas de este tipo de prácticas intencionales.

En cuanto al cráneo de Río Grande (Cba.) aquí dado a conocer, se concluye lo siguiente:

1) es el primer caso descripto en el territorio nacional, de cráneo trofeo con concomitancia de mutilación dentaria, el sexto hallazgo con esta última condición en igual ámbito, y el primero para la provincia de Córdoba [41];
2) gracias al buen estado de conservación es el único, entre todos los casos descriptos, que permite conocer no sólo los *tipos* mutilatorios de cada diente, sino también el *patrón* mutilatorio completo. Tales tipos son: rebaje rectilíneo asociado a V invertida (por técnica posiblemente mixta de tallado-limado); escotadura única en V invertida; y muesca en ángulo obtuso. Las dos últimas por técnica simple de limado.

   Tanto en lo que concierne a los tipos como al patrón, el ejemplar de Río Grande no se identifica con ninguna de las mutilaciones dentarias ya conocidas de Argentina.
3) El neurocráneo se encuentra afectado por una *deformación circular*, con eje general de la pieza oblicuo.
4) Este ejemplar fue sometido a la condición de trofeo, del tipo taza-trofeo, mediante la ablación del hemicráneo izquierdo.

[41] El único antecedente que hemos encontrado respecto a la mutilación dentaria entre los aborígenes de Córdoba es la noticia de una comunicación oral efectuada por *A. Dembo* y *R. Billinghurst* en la reunión científica de la Sociedad Argentina de Antropología del día 4 de octubre de 1939, sobre "*Tres dientes humanos procedentes de Soto (Córdoba), con mutilaciones dentarias*". A lo que sabemos, dicha comunicación nunca fue publicada y por lo tanto nada pudimos averiguar acerca de las características tipológicas y contextuales del hallazgo.

5) El estudio craneológico y craneométrico induce a suponerlo alóctono de la provincia de Córdoba si se consideran las diferencias que lo separan de los tipos raciales hasta hoy tenidos como propios de las áreas "comechingona", "sanavirona", o "pampeana". Sin embargo, personalmente poseemos ya un número suficiente de hallazgos —todavía inéditos— que nos alertan respecto a la confianza de que en Córdoba podamos manejarnos verazmente con esquemas raciológicos aborígenes bi, tri, y aún, cuatripartitos. Por el contrario, todo parece indicar que sincrónica y diacrónicamente considerada, la población aborigen de Córdoba se caracterizó por su heterogeneidad racial —fruto sin duda de la particular etnodinamia en el territorio— entre cuyos variados grupos no dejó de participar uno de morfología muy próxima a los cánones exhibidos por el cráneo de Río Grande.

BIBLIOGRAFIA

BOMAN, Eric. 1908: *Antiquités de la région andine de la République Argentine et du désert d'Atacama.* Paris.

CIGLIANO, Eduardo M, 1962: *Mutilación dentaria en un cráneo de Mendoza.* Notas del Museo de La Plata, t. XX, Antropología, Nº 78, *La Plata*, pp. 69-73.

CHERVIN, Arthur. 1908: *Anthropologie bolivienne. III. Paris.*

DELFINO, Ambrosio. 1948: *Alteraciones dento-maxilares intencionales de carácter étnico. Nueva clasificación.* Rev. Museo de La Plata, (Nueva serie), t. IV. Sección Antropología, La Plata, pp. 93-116.

DEMBO, Adolfo. 1937 a: *Sobre un cráneo de la Patagonia con mutilación dentaria.* GAEA, Anales de la Soc. Arg. de Estudios Geográficos, t. V, Buenos Aires, pp. 345-347.

— 1937 b: *La decoración dentaria en la América aborigen.* Rev. Geog. Amer. nº 41, Bs.As., pp. 45-100.

— 1937 c: *La técnica de las mutilaciones dentarias en la América precolombiana.* Rev. Geog. Amer., nº 48, Buenos Aires, pp. 195-202.

— 1939: *Mutilaciones dentarias entre los aborígenes de la República Argentina y regiones vecinas.* Physis (Rev. de la Soc. Arg. de Ciencias Naturales), t. XVI, Bs.As., pp. 351-363.

DEMBO, A. y O. PAULOTTI, 1942: *Dos mujeres Izozó con mutilaciones dentarias intencionales. Consideraciones sobre la técnica, el significado y difusión del aguzamiento en Sud América.* Relaciones de la Soc. Arg. de Antropología, t. III, Bs.As., pp. 157-172.

DEMBO, A., O. PAULOTTI y A. BILLINGHURST. 1949: *Criterios para la diagnosis de las mutilaciones dentarias intencionales.* RUNA, Archivo para las Ciencias del Hombre, vol. II, Bs.As., pp. 139-147.

[DEMBO, Adolfo]. (s.f.): *Alteraciones Dentarias*, en Adolfo Dembo y José Imbelloni, *Deformaciones intencionales del cuerpo humano de carácter étnico.* Humanior, Biblioteca del Americanista Moderno, Sección A, t. III, Bs.As., pp. 159-190.

LIMA, P. E. de. 1954: *Deformações tegumentares e mutilação dentária entre os índios tenetehára*, Boletim do Museu Nacional, Nova Série, Antropologia, nº 16. Río de Janeiro, pp. 1-22.

PAULOTTI, O. L. 1943: *Tipos de inhumación de los antiguos habitantes de las fuentes del Río Tercero (Dpto. Calamuchita. Prov. de Córdoba)*. Cong. de Historia Argentina del Norte y Centro, T.I, Córdoba. 1941, pp. 238-256.

STEWART, T. D. 1950: *Deformity, Trephining, and Mutilation in South American Indian Skeletal Remains*. Handbook of South American Indians, Smithsonian Institution, vol. 6, Washington, pp. 43-48.

VIGNATI, Milciades A. 1939: *Nueva mutilación dentaria en una mandíbula aborigen de Santa Cruz*. Notas del Museo de La Plata, t. IV, Antropología, nº 17, Buenos Aires, pp. 433-441.

— 1947: *Contribuciones al conocimiento de la paleopatología argentina I-XIII*. Notas del Museo de La Plata, t. XII, Antropología, nº 36-48, La Plata, pp. 19-81.

— 1948: *Mutilación dentaria en un cráneo indígena del Chubut*. Notas del Museo de La Plata, t. XIII, Antropología, nº 52, La Plata, pp. 137-139.

— 1953: *Nuevos trofeos en cráneos humanos del territorio argentino. I-III*. Notas del Museo de La Plata, t. XVI, Antropología, nº 64-66, Eva Perón (Prov. Bs. As.), pp. 321-355.

Lámina I. Hallazgos de mutilación dentaria en territorio argentino. 1: Sayate (Jujuy); 2: Lago Buenos Aires (Santa Cruz); 3: San Julián (Santa Cruz); 4: Trelew (Chubut); 5: Guaymallén (Mendoza); 6: Río Grande (Córdoba).

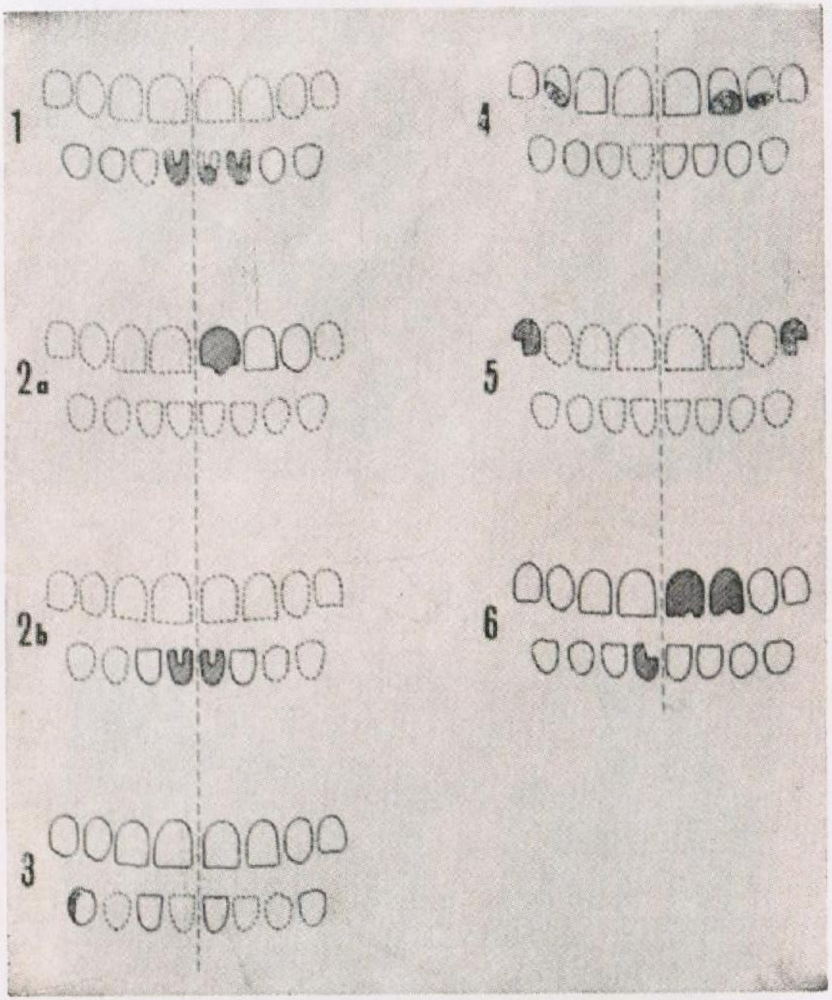

Lámina II. Tipos y patrones mutilatorios en el territorio argentino. 1: Sayate; 2a: Lago Buenos Aires (cráneo nº 165); 2b: Lago Buenos Aires (cráneo nº 167); 3: San Julián; 4: Trelew; 5: Guaymallén; 6: Río Grande.

Fig. 1 Fig. 2

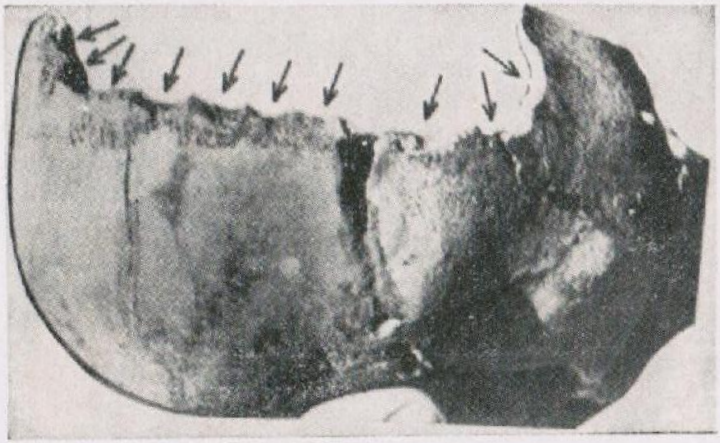

Fig. 3

Lamina III. El cráneo de Rio Grande (Cba.). 1: norma lateral; 2: norma frontal; 3: la apertura mediante golpes sucesivos y bien marcados que le dá condición de cráneo-trofeo.

Fig. 1

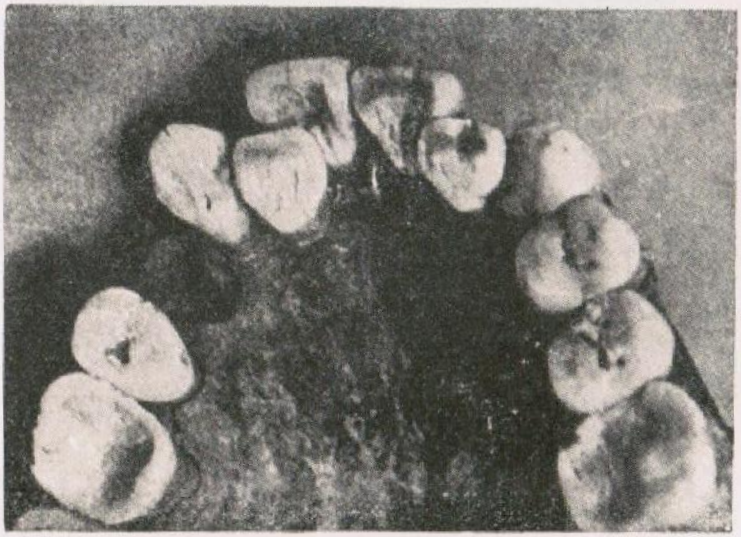

Fig. 2

Lámina IV. Mutilación dentaria del cráneo de Río Grande (explicación en el texto). 1: norma frontal; 2: norma inferior.

Lámina V. Mandíbula inferior del cráneo de Rio Grande: mutilación del incisivo central derecho inferior.

Imprenta de la Universidad Nacional de Córdoba (Argentina) - Setiembre 1972