

ESTUDIO PALEOPATOLÓGICO DE UN ENTIERRO HUMANO EN EL SALAR DE PASTOS GRANDES, PUNA DE SALTA, ARGENTINA

Miranda, Paula

CONICET – INAPL, paula24miranda@yahoo.com.ar

Resumen

En este trabajo se presentan los resultados del análisis paleopatológico de un hallazgo bioarqueológico procedente del Borde del Salar de Pastos Grandes, provincia de Salta, Argentina. Se recuperaron enterrados a cielo abierto distintos elementos óseos en buen estado de preservación correspondientes a un individuo de sexo masculino. El fechado sobre el individuo (*ca* 3700 AP) sitúa este hallazgo en una temporalidad clave para entender y discutir los procesos relacionados con la domesticación de los camélidos, la reducción de la movilidad residencial y la complejidad social. El análisis llevado a cabo permitió observar que del total de las lesiones relevadas en el conjunto óseo, la mayoría corresponden a las de carácter degenerativas y traumáticas. Sobre las piezas dentales disponibles se observó pérdida de la corona debido a un fuerte desgaste dental, pérdida *antemorten* de varias piezas y la presencia de un absceso. Los restos que se describen en este trabajo corresponden a la primera evidencia bioantropológica documentada para esta área. Por lo tanto, si bien este trabajo se limita a la descripción de un hallazgo aislado, se considera que constituye un aporte novedoso que brindará información relevante a discusiones futuras.

Palabras clave: Puna Argentina, análisis paleopatológico, desgaste dental, presiones socioecológicas.

Abstract

*In this paper we present the results of the paleopathological analysis of a bioarchaeological finding from the edge of the Borde del Salar de Pastos Grandes area, province of Salta, Argentina. This finding consists of a recovered burial with different skeletal elements of a male individual in a good state of preservation. The dating of the samples (*ca.* 3700 BP) places this finding in a temporality, key to understanding and discussing the processes related to the domestication of the camelid, the reduction of residential mobility, and social complexity. The analysis carried out allowed us to observe that the total surveyed damage in the whole bone, corresponds mostly to a degenerative and traumatic character. On the dental pieces available for analysis, *antemortem* loss due to a strong wear of the dental crown, and the presence of an abscess was observed. The remains described in this paper are the first bioanthropological evidence documented for this area. Therefore, although this work is limited to the description of an isolated finding, it is considered to constitute a novel contribution that will provide relevant information to future discussions.*

Key words: Puna Argentina, paleopathological analysis, tooth wear, socioecological pressures

Recibido 30 de noviembre de 2009. Aceptado el 9 de octubre de 2011.

Introducción

La Puna Argentina es un ambiente extremadamente riesgoso donde existen sequías impredecibles que condicionan la base de los recursos, una distribución heterogénea de los nutrientes en el espacio y una baja diversidad de biomasa vegetal y animal (Muscio 1998, Yacobaccio 1994). La cuenca de Pastos Grandes se ubica en la Puna de Salta a una altura promedio superior a los 4000 msnm. En este lugar se encuentra el sitio Agua Dulce, una reserva de vicuñas que se halla en el borde del salar de Pastos Grandes (Figura 1).

Allí se recuperaron enterrados a cielo abierto un conjunto de restos humanos en buen estado de preservación cuya distribución no sigue un patrón claro sino que, por el contrario, las distintas partes esqueléticas se encuentran generalmente dispersas, aunque circunscriptas espacialmente (López y Miranda 2007-2008). Partes

del esqueleto axial, algunas costillas y la pelvis conforman el conjunto de especímenes con mayor grado de asociación aunque no se encuentran anatómicamente unidos en su posición original (Figura 2). Tampoco es claro el contexto conductual general de depositación: las características del contexto arqueológico y la distribución espacial de las partes no indicarían un enterramiento formal (López y Miranda 2007-2008). Un fechado sobre el individuo (*ca.* 3700 AP) sitúa este hallazgo en una temporalidad clave para discutir los procesos relacionados con la domesticación de los camélidos, la reducción de la movilidad residencial y la complejidad social. Para el área de Pastos Grandes, la datación más próxima a este hallazgo corresponde a la capa F2 del sitio Alero Cuevas, fechada en *ca.* 4210 AP (López 2006).

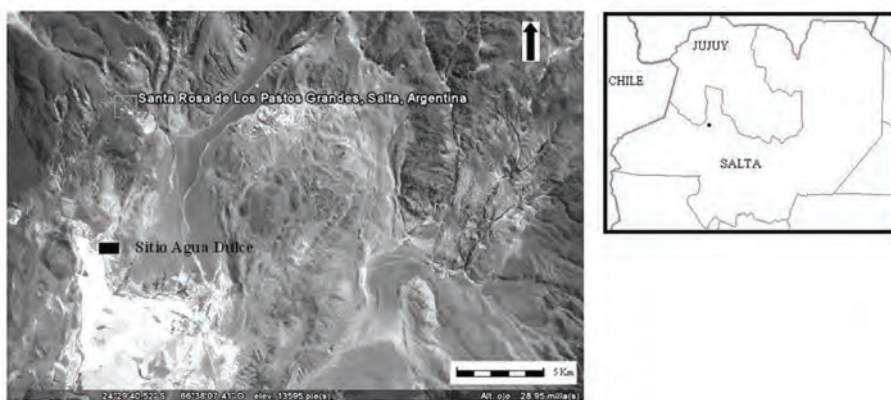


Figura 1: Mapa de la cuenca de Pastos Grandes y del sitio Agua Dulce en el contexto regional.



Figura 2: Contexto de excavación del hallazgo bioarqueológico del sitio Agua Dulce.

Los restos que se describen en este trabajo corresponden a la primera evidencia bioantropológica documentada para el área de estudio. Los antecedentes sobre hallazgos de restos humanos en la Puna Argentina para momentos anteriores al Período Agroalfarero Temprano (*sensu* González 1977) aun son escasos. Los descubrimientos más reconocidos se produjeron en aleros o cuevas, en sitios como Inca Cueva 4 o Huachichocana 3 (Yacobaccio 2001), en la capa E3 de Huachichocana 3 (Yacobaccio 2000), en la capa E2 de Huachichocana 3 (Fernández Distel 1986), en el alero Pintoscayoc 1 (Hernández Llosas 2000) y en el abrigo Punta de la Peña (Aschero *et al.* 2004). De manera que para las Tierras Altas del Noroeste Argentino, en contextos precerámicos, la información bioarqueológica aún es escasa.

Considerando lo expuesto, el presente trabajo tiene como objetivo realizar una descripción del estado de

salud del individuo recuperado y realizar un aporte al conocimiento de la osteobiografía del mismo. Esta información constituye un punto de partida para producir un acercamiento al estilo de vida de los grupos humanos que habitaron la Puna en contextos temporales similares.

Muestra

Los resultados de un trabajo anterior (López y Miranda 2007-2008) indicaron la presencia de 106 elementos óseos, correspondientes a un solo individuo. La edad radiocarbónica es de 3738 ± 46 años AP, 2290-2020 cal. AC ($p=0,95$). La muestra datada (AA 66545, NSF- Arizona AMS Laboratory) correspondió a un fragmento óseo humano de metacarpiano en buen estado de conservación (López y Miranda 2007-2008).

Si bien está representada gran parte del esqueleto (Tabla 1 y 2), el cráneo no fue hallado al momento de efectuar la excavación. Por lo tanto, la determinación del sexo y la estimación de la edad se realizaron sobre los huesos postcraneales. Para la determinación del sexo se consideraron los rasgos morfológicos de la concavidad subpúbica, el pubis, la escotadura ciática, la rama isquiopúbica, el sacro y la presencia o ausencia del surco

preauricular (Bass 1981, Brothwell 1987). Para realizar la estimación de la edad se consideraron parcialmente los cambios morfológicos de la sínfisis púbica (Todd 1920 en Bass 1981) ya que ésta no presenta un buen estado general de preservación, por lo que también se utilizó la superficie auricular del ilion así como el grado de fusión de diáfisis y epífisis (Buikstra y Ubelaker 1994). La estimación del NMI (número mínimo de individuos)

ESQUELETO CRANEANO					
Cráneo	Ausente				
Mandíbula	Presente				
ESQUELETO POSTCRNEAL					
Costillas	Derecho	Izquierdo	Vértebras		
1°	Ausente	Ausente	C1	Ausente	
2°	Ausente	Ausente	C2	Ausente	
3°	Ausente	Ausente	C3	Ausente	
4°	Ausente	Ausente	C4	Ausente	
5°	Cuerpo	Ausente	C5	Ausente	
6°	Cuerpo	Ausente	C6	Ausente	
7°	Cuerpo	Ausente	C7	Ausente	
8°	Ausente	Ausente	D1	Ausente	
9°	Cuerpo	Ausente	D2	Ausente	
10°	Ausente	Ausente	D3	Ausente	
11°	Cuerpo	Ausente	D4	Ausente	
12°	Ausente	Presente	D5	Ausente	
Fragmentos de costillas indet.		3	D6	Ausente	
Fragmentos indeterminados		7	D7	Ausente	
			D8	Ausente	
PELVIS	Derecho	Izquierdo	D9	Presente	
Ilion	Presente	Presente	D10	Presente	
Isquion	Presente	Presente	D11	Presente	
Pubis	Presente	Presente	D12	Presente	
			L1	Presente	
Esternón	Ausente		L2	Presente	
Manubrio	Ausente		L3	Presente	
			L4	Presente	
Sacro	Presente S1		L5	Presente	
Falanges Mano			Falanges Pie		
Proximal	Medial	Distal	Proximal	Medial	Distal
6	7	3	Ausente	1	3

Tabla 1: Listado de los huesos representados del esqueleto craneal y postcraneal

se realizó considerando distintas variables: se establecieron las frecuencias de cada tipo de hueso y su lateralidad (White 1953) y se consideró el tamaño óseo comparándose algunas medidas entre elementos contra laterales con la finalidad de aparear huesos de diferente lateralidad para establecer si los mismos pertenecían a un mismo individuo (Adams y Byrd 1996). La información relevada indicó que los restos hallados corresponden a un individuo adulto masculino de entre 25-35 años (López y Miranda 2007-2008).

Los estudios efectuados sobre aspectos tafonómicos incluyeron la evaluación de las siguientes variables: presencia de raíces, marcas de carnívoros y estadios de meteorización (López y Miranda 2007-2008). Las marcas de raíz fueron las más representadas en todos los especímenes (83,96 %). Esto se explicaría por la cercanía de vegetación arbustiva típica de la Puna (tolar). Por otro lado, los especímenes no presentan marcas de roedor, mientras que las marcas de carnívoros están escasamente representadas (2,9 %). En cuanto a los estadios de meteorización, este tipo de variable hace referencia a un proceso natural que influye en la conservación de los conjuntos a partir de la acción de agentes físicos y químicos. Behrensmeyer (1978) planteó la existencia de distintos estadios de meteorización desde el cero al cinco, representando una escala creciente. En el trabajo anteriormente citado (López y Miranda 2007-2008) se siguió este criterio. Los resultados obtenidos indican que la variabilidad evidenciada en el conjunto estudiado tiende a

ser alta, aunque todos los especímenes se encuentran en estadios de meteorización entre el uno (35,05 %) y el tres (16,49 %). Por lo tanto, la conservación de los especímenes óseos es variable, pero la ausencia de estadios mayores de meteorización y la alta representación de los estadios menores indicarían que una parte importante del conjunto muestra una tendencia relativa a una buena preservación (López y Miranda 2007-2008).

Metodología

A partir del objetivo propuesto en este trabajo, se realizó el relevamiento de todas las piezas óseas y dentales buscando indicadores que puedan dar cuenta del estado de salud y enfermedad. Para ello se analizaron y registraron indicadores de salud bucal, procesos infecciosos, traumas, lesiones degenerativas y cualquier otro tipo de anomalía.

Con respecto a los indicadores de salud bucal, la detección de caries se realizó de forma macroscópica, atendiendo a la clasificación propuesta por Campillo (2001) en función de la penetración de la perforación y de su localización. Para la determinación y clasificación de los abscesos se utilizaron las categorías de defectos pulpo-alveolares según su localización y morfología, de acuerdo a lo propuesto por Clarke (1990). El grado de reabsorción alveolar fue utilizado como criterio discriminante entre las pérdidas de dientes *antemortem* y *postmortem* (Buikstra y Ubelaker 1994). Las hipoplasias de esmalte dental (HED) son bandas depresionadas del esmalte

ESQUELETO POSTCRANEAL			
		Derecho	Izquierdo
Miembros superiores	Clavícula	Ausente	Ausente
	Escapula	Presente	Presente
	Humero	Presente	Presente
	Radio	Presente	Presente
	Cubito	Presente	Presente
Carpianos	Navicular	Presente	Presente
	Ganchoso	Presente	Ausente
	Semilunar	Presente	Ausente
	Pisiforme	Presente	Presente
	Trapezio	Ausente	Ausente
	Trapezoide	Presente	Ausente
	Grande	Presente	Presente
Piramidal	Presente	Ausente	
Metacarpianos	1°	Ausente	Ausente
	2°	Presente	Ausente
	3°	Presente	Ausente
	4°	Presente	Ausente
	5°	Presente	Ausente
Miembros inferiores	Fémur	Presente	Presente
	Rotula	Presente	Ausente
	Tibia	Presente	Presente
	Peroné	Presente	Presente
Tarsianos	Calcáneo	Presente	Presente
	Astrágalo	Presente	Ausente
	Navicular	Ausente	Presente
	Cuboides	Ausente	Presente
	1° cuneif.	Ausente	Presente
	2° cuneif.	Ausente	Presente
	3° cuneif.	Ausente	Ausente
Metatarsianos	1°	Ausente	Ausente
	2°	Ausente	Ausente
	3°	Ausente	Ausente
	4°	Ausente	Ausente
	5°	Presente	Presente

Tabla 2: Listado de los huesos representados del esqueleto postcraneal.

que se originan por alteraciones en la producción del esmalte matriz (Godman y Armelagos 1985). La detección y cuantificación de las mismas se realizó de forma macroscópica y con

una lupa de hasta 4 x con iluminación oblicua. El grado de desgaste de la corona se midió de acuerdo con las categorías propuestas por Molnar (1971) para los incisivos y caninos, de

Smith (1984) para los premolares y de Scott (1979) para los molares. La dirección del desgaste y la forma de la superficie oclusal fueron medidas a partir de la categorización propuesta por Molnar (1971).

Para el análisis de las lesiones de carácter infeccioso se realizó el relevamiento de las todas las piezas óseas en busca de lesiones de tipo osteolítica, osteoblástica o ambas y se registró su localización y extensión en el elemento óseo (Ortner 2003). Para el relevamiento de las lesiones degenerativas se tuvo en cuenta el tipo de unidad anatómica afectada, la extensión y el sector modificado dentro del hueso y las características que presenta dicha anomalía ósea (por ejemplo, osteofitosis, porosidad, eburnación, cavidades, etc.) (Campillo 2001).

Con respecto a las lesiones traumáticas a nivel óseo, el estudio de las mismas puede proporcionar importante información acerca de las prácticas llevadas a cabo por las poblaciones, tales como guerra, violencia interpersonal u otros aspectos como por ejemplo las actividades de la vida cotidiana (Ortner 2003, Barrientos y Gordón 2004). El término trauma se refiere a las heridas o lesiones corporales causadas por una variedad de influencias mecánicas extrínsecas (Roberts y Manchester 1995). Dentro de esta categoría se incluyen las fracturas, las dislocaciones, las deformaciones postraumáticas y otras condiciones traumáticas como por ejemplo aquellas que no afectan directamente el esqueleto (Rodríguez Cuenca 2006). Considerando lo

expuesto, para la evaluación de las lesiones traumáticas se siguieron los criterios propuestos por Ortner y Pustchar (1981) quienes consideraron las siguientes categorías: fractura parcial o completa del hueso (incluyendo las causadas por procedimientos quirúrgicos y heridas de armas), desplazamiento o dislocación anormal del hueso y disrupción nerviosa o del suministro de sangre.

Durante el relevamiento de los indicadores mencionados se consideraron la distribución de las lesiones por lateralidad y se llevó a cabo un registro de las zonas afectadas y de las que presentaban un aspecto normal. Sumado a este estudio macroscópico, se utilizó la técnica radiográfica y tomográfica en 3D en aquellos casos en los cuales se consideró necesario.

Resultados

Análisis de la mandíbula

La mandíbula se encuentra fragmentada y solo se preservó la arcada izquierda y la porción antero-medial de la arcada derecha. Del lado izquierdo se hallan presentes los premolares (Pm1 y Pm2) y un resto radicular en el alvéolo correspondiente a la raíz del primer molar (M1). Este sector presenta una cavidad (que sería resultado de un absceso periapical) y ausencia de remodelación alveolar. En cuanto al segundo y tercer molar (M2 y M3), se observó pérdida *antemortem* con parcial remodelación alveolar por lo cual se puede suponer que se habría producido la pérdida de las piezas dentarias en un momento re-

ciente a la muerte del individuo. Los incisivos y el canino (I1, I2 y C) se hallaron ausentes *postmortem* por razones que no pudieron determinarse (Figura 3).

Para el análisis del grado de desgaste dental, las únicas piezas disponibles son los premolares. De acuerdo a la escala de grado de desgaste de Smith (1984), el estado de los premolares se corresponde con la categoría 8, la cual indica una pérdida severa de la altura de la corona de la pieza. La dirección del desgaste es de tipo horizontal y la forma de la superficie oclusal es de tipo redondeada (*sensu* Molnar 1971).

No se observó la presencia de indicadores de estrés metabólico-sistémico como hipoplasia de esmalte dental ni de caries ya que el intenso desgaste así como la pérdida *antemortem* y *postmortem* de las demás piezas

impidió evaluarlos ajustadamente.

Análisis postcraneal

El análisis llevado a cabo permitió observar que del total de las lesiones relevadas (N=28), la mayoría corresponden a las de carácter degenerativo (42,9 %), seguidas por las de tipo traumático (35,7 %). Con respecto a las primeras, en el conjunto de vértebras disponibles (N=9), las afectadas fueron todas las lumbares y la última dorsal (T12), donde se pueden observar alteraciones óseas macroscópicas en el anillo cortical del cuerpo vertebral. Las reacciones óseas se caracterizaron por la presencia de osteofitosis (en diferentes grados de alteración). En el caso de la quinta vértebra lumbar (L5) se observó que la misma está en proceso de sacralización del lado derecho (el lado izquierdo sufrió

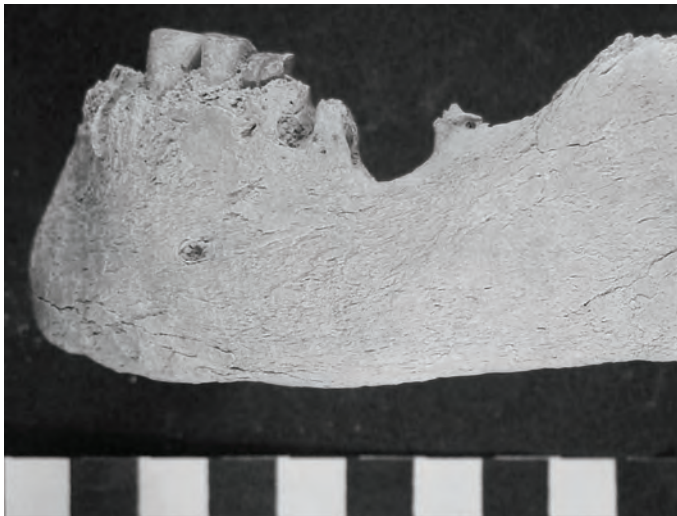


Figura 3: Lado izquierdo de la mandíbula donde se observan los premolares (Pm1 y Pm2) y un resto radicular en el alvéolo correspondiente a la raíz del primer molar (M1) en donde se localiza un absceso. También se observa la pérdida *antemortem* del segundo y tercer molar (M2 y M3).

pérdida *postmortem*) (Figura 4a). Este tipo de afección es generalmente asintomática, es decir que no produce dolor sobre la zona afectada. La observación de las vértebras disponibles en posición anatómica, permitió observar un leve desplazamiento de estas hacia el lado derecho así como una asimetría de las facetas articulares mostrando proliferaciones óseas más desarrolladas de ese lado: esta asimetría correspondería a un proceso de escoliosis (Ortner 2003).

En los miembros superiores y inferiores se registraron alteraciones degenerativas como labiaciones y deformaciones pero con una baja representación (N=13). Se puede destacar el caso de la carilla articular distal del fémur y rótula derechos, los cuales presentan labiación osteoartrosa, porosidad, destrucción de tejido subcondral y eburnación. Estas alteraciones son resultado de una destrucción del cartílago y el consiguiente roce de los huesos entre ellos. También se

observaron rastros de marcadas inserciones musculares en miembros superiores e inferiores y un desgaste marcadamente mayor en las carillas articulares correspondientes al miembro superior derecho (por ejemplo, un mayor desgaste en la superficie de la cavidad glenoidea de la escapula). Esta variación lateral en la morfología ósea indicaría un uso diferencial de los miembros superiores por lo que constituye una aproximación al hábito de lateralidad: este individuo habría realizado un mayor énfasis en el uso del miembro superior derecho, por lo cual podría señalarse que era diestro.

En relación a los indicadores de traumas, se observó una dislocación de una segunda falange de la mano. Como se mencionó anteriormente, en un trabajo previo se observó la presencia de marcas de machacado y corte en varias especímenes óseos (López y Miranda 2007-2008). Los casos observados en ese trabajo (N=9) (por ejemplo, ver Figura 5) más los




Figura 4a: Quinta vértebra lumbar (L5) en proceso de sacralización con la primera vertebra sacra (S1). **4b:** Detalle de imagen tomográfica TC 64 pistas con barrido 3D del fémur izquierdo en donde se observa una alteración del hueso cortical en el extremo distal (en la zona anterior) de la diáfisis.

relevados en este (N=1) permiten plantear un total de diez indicadores de eventos traumáticos.

Por otro lado, se relevó una formación de hueso en el extremo distal (en la zona anterior) de la diáfisis del fémur izquierdo. Este engrosamiento del hueso cortical es una reacción de tipo proliferativa delimitada que tiene una longitud aproximada de 6 cm.

Discusión

La paleopatología es una disciplina que trata de establecer la presencia de enfermedades y su impacto dinámico en los grupos humanos a través de inferencias realizadas sobre la base de evidencia recuperada de los restos humanos arqueológicos (Ortner 2003). Considerando esto, a partir del análisis paleopatológico de los restos

hallados en el sitio Agua Dulce se pudo establecer varios aspectos.

La distribución del total de las lesiones relevadas se presenta en la Figura 6 en donde se indica la cantidad y los tipos de indicadores observados. Los resultados del análisis de la mandíbula indicaron la presencia de un absceso, rastros de un fuerte desgaste dental y pérdida de varias piezas en vida. De acuerdo a Campillo (2001), el desgaste dental hace referencia a la pérdida de tejidos duros de la corona dentaria, atribuible tanto a la masticación (atrición) como al uso parafuncional o cultural de los dientes (abrasión) y la erosión o desgaste por acción química o física. Si bien no se debe descartar la posibilidad de un uso del aparato masticatorio en actividades parafuncionales o extramasticatorias, el desgaste tipo de horizontal observado en este caso se relacionaría

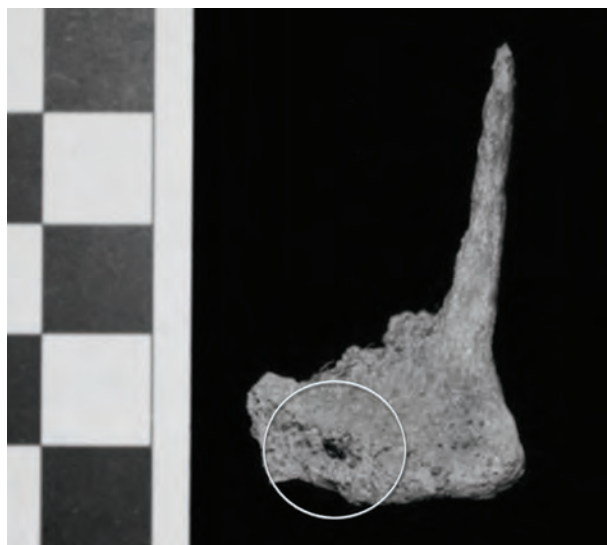


Figura 5: Fragmento de la epífisis distal del radio derecho en el cual se observa una microlasca de obsidiana incrustada en el tejido óseo.

con la dieta, la cual habría sido dura y fibrosa (Constantinescu 1997) como para afectar de tal manera a las piezas dentales. Los análisis sobre isótopos estables, que fueron presentados en un trabajo anterior (López y Miranda 2007-2008), permitieron observar valores que son interpretados como producto de una dieta mixta de vegetales C3 y C4, este último en proporciones importantes (más del 30 %). A partir de esos resultados se propuso que la alta ingesta de vegetales C4 que está representada en estos valores puede deberse a que el individuo los haya ingerido a través del consumo de camélidos que comían estos vegetales (López y Miranda 2007-2008). Pero a partir de los resultados del grado y tipo de desgaste dental es posible reforzar la hipótesis alternativa presentada en ese trabajo de que el individuo haya consumido vegetales C4 de manera directa.

En cuanto a los casos de pérdida de dientes *antemortem* de las piezas

M2 y M3, este tipo de lesión se debe a remodelaciones profundas del tejido óseo periodontal, que deja de actuar como sostén de la pieza dental. Diversas condiciones tanto fisiológicas como patológicas pueden provocar la reabsorción del tejido óseo alveolar y, muchas veces, es su acción conjunta la que provoca la pérdida de dientes *antemortem* (Hillson 2000). En este caso, el severo grado de desgaste dental observado tendría una gran participación en el aflojamiento de la pieza dental y su posterior pérdida.

Con respecto al absceso observado, este tipo de lesión es una cavidad formada por la desintegración de tejido que afecta a la pulpa por donde se libera pus (Hillson 2000). En este caso se localizó un único absceso dentro del hueso alveolar próximo al ápice de la raíz del diente. El origen de esta lesión es variado, ya que puede responder a un proceso infeccioso como son las caries, la periodontitis, el desgaste dental, etc. En este caso,

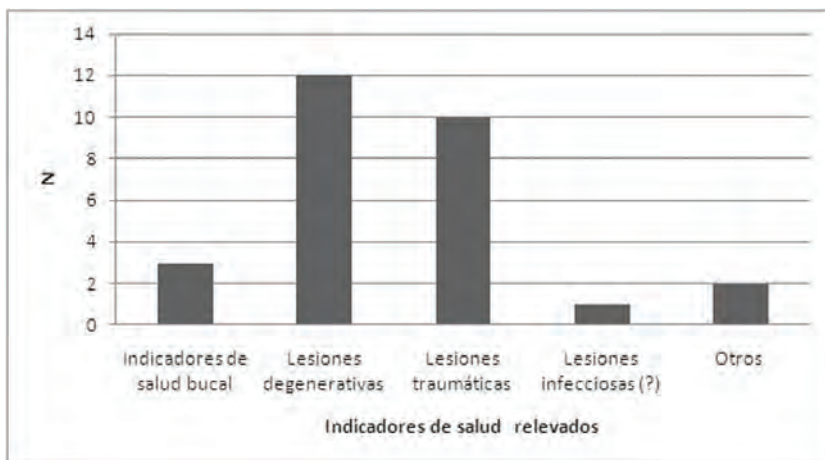


Figura 6: Distribución del total de lesiones y/o anomalías relevadas sobre el conjunto de restos analizado.

debido al alto grado de desgaste dental observado en los premolares disponibles, se puede suponer esta situación pudo exponer la cámara pulpar a la acción contaminante de las bacterias y de allí formarse el absceso.

A partir de los análisis efectuados se puede señalar que se relevó una alta frecuencia de indicadores de trauma. Esta situación permiten plantear dos hipótesis alternativas aunque no contrapuestas: la primera es que una de las lesiones (la dislocación en la segunda falange) pueda ser resultado de un caso de accidente en las actividades cotidianas y la segunda es que el total de las lesiones observadas sean producto de un caso de violencia interpersonal. Esta segunda hipótesis tiene más sustento si se considera que se observó evidencia de machacado y huellas de corte en varios especímenes óseos (López y Miranda 2007–2008). Dado que por el momento el patrón de marcas no es claro (se observó en zonas muy puntuales en diferentes áreas del esqueleto como el pubis y costillas) no se puede evaluar de manera específica con qué propósito se realizaron estas marcas: si se vinculan con actividades de procesamiento como parte de un ritual mortuario *postmortem* o con la causa de muerte del individuo. Se puede señalar, en función de que la mayoría de estas lesiones no presentan evidencia de remodelación ósea, que las mismas estarían relacionadas con un hecho traumático cercano al momento de la muerte.

Las lesiones de tipo degenerativas se manifiestan en una alta frecuencia en relación a la edad. La enfermedad degenerativa de la articulación (*dege-*

nerative joint disease -DJD) es una condición patológica no inflamatoria, crónica y progresiva, caracterizada por la pérdida de cartílagos en las zonas articulares de los huesos, dando como resultado las subsecuentes lesiones causadas (por ejemplo, nueva formación de hueso, porosidad, eburación, etc.) como consecuencia del contacto interóseo directo dentro de las articulaciones diartrodiales (Aufderheide y Rodríguez-Martín 1998). Las características y el estado de las lesiones dependen de ciertos factores como la actividad física desarrollada por el individuo, el tipo de articulaciones afectadas, la frecuencia en que se presentan otras patologías óseas (por ejemplo, procesos infecciosos, traumáticos, etc.), la edad del individuo al morir, entre otros. Si bien la información bioantropológica para la zona por el momento es nula, a nivel hipotético se puede plantear que las alteraciones óseas observadas en las articulaciones (junto con el grado de desarrollo de las inserciones musculares) respondían a las tensiones derivadas de las actividades cotidianas exigidas que habría desarrollado este individuo.

En cuanto a la escoliosis relevada, este tipo de alteración de la columna vertebral está caracterizada por una desviación o curvatura anormal, la cual se puede dar en sentido lateral. Si bien hay varias causas que pueden producir esta patología, de acuerdo a algunos autores (Ortner 2003, Waldron 2009) este tipo de alteración tendría un origen congénito mientras que otros (Rodríguez Cuenca 2006) la relacionan con causas funcionales. Mas allá de su origen, la escoliosis es

una alteración de tipo progresiva que, además de afectar la curvatura de la columna a medida que se produce el desarrollo del individuo, también produce una rotación de las vertebras (Waldron 2009). Por lo tanto, puede señalarse que la alteración observada en la L5, así como otros tipos de lesiones relevadas (por ejemplo, el procesos de artrosis del fémur y rotula derechos), podrían estar relacionada con la escoliosis y la consecuente postura que habría desarrollado este individuo.

Con respecto a las lesión registrada en el fémur izquierdo, si bien por el momento es difícil hacer un diagnóstico ajustado sobre su etiología, dadas las características macroscópicas observadas se puede sugerir que se trataría de un proceso infeccioso recuperado. A partir de los estudios radiográficos y de una tomografía 3D se puede señalar que esta alteración solo afectó al hueso cortical produciendo una inflamación de ese tejido (Figura 4b).

A partir del total de lesiones relevadas se puede plantear que, si bien la edad estimada para el individuo (entre 25 y 35 años) corresponde a un adulto joven, los altos niveles de demanda corporal a los que estaría sometido, habrían sido recurrentes a lo largo de su vida para afectar de tal forma al esqueleto y los dientes. Por lo tanto, las alteraciones degenerativas observadas estarían relacionados principalmente aspectos funcionales y no con la edad. Esta situación se relacionarían con las fuertes presiones socioecológicas de esta región que estarían actuando particularmente más

intensamente a comienzos del Holoceno Tardío (López 2006).

Conclusiones

Los grupos humanos que habitaron la Puna estuvieron sometidos a fuertes presiones socioecológicas que habrían condicionado su adaptación (López 2008). En el caso de la cuenca de Pastos Grandes, este lugar es un ambiente de alto riesgo (*sensu* Winterhalder *et al.* 1999) que habría sometido a los individuos a un contexto en donde se profundizan las condiciones de desierto de altura. Por lo tanto, si bien las interpretaciones que pueden desprenderse a partir de este análisis son limitadas, se puede sugerir que las características observadas sobre este individuo están reflejando el estilo de vida de los grupos humanos que habitaron Pastos Grandes, en un contexto en el que estarían actuando mayores presiones socioecológicas desde comienzos del Holoceno tardío (López 2006). Estas incluyen agregación poblacional, mayor tamaño de grupo y competencia por recursos (López 2008).

Más allá de las limitaciones que implican los resultados de este análisis, se considera que constituye un primer aporte para seguir investigando acerca del estilo de vida en este contexto espacial y temporal, lo cual requerirá el aumento de la muestra. Esta posibilidad, en un futuro, permitirá indagar sobre un tema crucial como lo es la determinación de violencia en un contexto de mayores presiones socioecológicas.

Agradecimientos

Agradezco a la Licenciada Claudia Aranda, al Dr. Leandro Luna y al Dr. Gabriel López por la lectura, comentarios y paciencia. A Natalia Posadas, Marcelo Argañaraz, Jonathan Gonzalez y Cecilia Kidd por ayudarme con las radiografías y la tomografía 3D. Especialmente a Sebastián Pasqualini, quien me brindó su ayuda y tiempo. A Carla Martínez por sus recomendaciones y sugerencias. A Cecilia Raíces Montero por ayudarme con las fotos. Y a los evaluadores de la revista.

Bibliografía

- Adams B. y J. Byrd. 2006. Resolution of small-scale commingling: A case report from the Vietnam War. *Forensic Science International* 156: 63-69.
- Aschero, C., R. Zurita, M Colaneri y A. Toselli. 2004. El bebé de la Peña. *Actas del XIII Congreso Nacional de Arqueología Argentina*. 329-338.
- Aufderheide, A. y C. Rodríguez-Martín 1998. *The Cambridge Encyclopedia of Human Paleopathology*. Cambridge University Press. Cambridge.
- Barrientos, G. y F. Gordón. 2004. Explorando la relación entre nucleamiento poblacional y violencia interpersonal durante el Holoceno tardío en el nordeste de Patagonia (República Argentina). *Magallania* 32: 53-69.
- Behrensmeyer, A. 1978. Taphonomic and ecologic information from bone weathering. *Paleobiology* 4: 150-162.
- Bass, W. 1981. *Human Osteology: a laboratory and field manual of the human skeleton*. Columbia, Missouri Archaeological Society.
- Brothwell, T. 1987. *Desenterrando Huesos. La excavación, tratamiento y estudio de los esqueletos humanos*. España, Fondo de Cultura Económica.
- Buikstra, J. y D. Ubelaker 1994. *Standards for Data Collection from Human Skeletal Remains*. Arkansas Archeological Survey Research Series N° 44.
- Campillo, D. 2001. *Introducción a la Paleopatología*. Ediciones Balletera, Barcelona.
- Clarke, N. G. 1990. Periodontal defects of pulpal origin: evidence in early man. *American Journal of Physical Anthropology* 82: 371-295.
- Constantinescu, F. 1997. Hombres y mujeres de Cerro los Onas: presentes, ausentes... Los relatos de sus huesos. *Anales del Instituto de Patagonia* 25:59-74. Serie Ciencias Humanas, Punta Arenas, Chile.
- Fernandez Distel, A. 1986. Las cuevas de Huachichocana, su posición dentro del precerámico con agricultura incipiente del Noroeste Argentino. *Beitrag Zur Allgemeinen und vergleichenden Archaeologie, Band 8, Verlag Phillip von Zabern Mainz Am Reim*, 353-430.
- González, A. 1977. *Arte Precolombino en Argentina*. Ediciones Valero, Buenos Aires.
- Goodman, A. y G. Armelagos 1985. Factors affecting the distribution of enamel hipoplasias within the human permanent dentition. *American Journal of Physical Anthropology* 68: 479-493.
- Hernández Llosas, M. I. 2000. Quebradas altas de Humahuaca a través del tiempo: El caso de Pintoscayoc. *Estudios Sociales del NOA* 2: 167-224
- Hillson, S. 2000. Dental Pathology. En: Editado por M. A. Katzemberg y S. R. Saunders. *Biological Anthropology of The Human Skeleton*, pp. 249-286. Willey-Liss.
- López, G. 2006. The study of the archaeological record of Santa Rosa de los Pastos Grandes, Puna of Salta, Argentina, from an inclusive evolutionary perspective. Trabajo presentado en el *XVth Congress of International Union for Prehistoric and Protohistoric Sciences*, Lisbon, Portugal, en prensa.

- López, G. 2008. *Arqueología de Cazadores Recolectores y Pastores en Tierras Altas: Ocupaciones a lo largo del Holoceno en Pastos Grandes, Puna de Salta Argentina*. BAR International Series 1854. South American Archaeology Series N° 4. OXFORD.
- López G. y P. Miranda 2007–2008. El muerto del salar: Descripción de un hallazgo bioarqueológico a cielo abierto datado en ca 3700 AP en el borde del salar de Pastos Grandes, Puna de Salta. *Revista Arqueología* 14: 199–215.
- Mengoni Goñalons, G. L. 1999 *Cazadores de guanacos de la estepa patagónica*. Sociedad Argentina de Antropología, Buenos Aires.
- Molnar, S. 1971. Human Tooth Wear, Tooth Function y Cultural Variability. *American Journal of Physical Anthropology* 34: 175–188.
- Muscio, H. 1998. Tendencias en la variabilidad ambiental de la Puna Argentina: Implicancias para la ecología humana prehistórica y para los paisajes arqueológicos. *Cuadernos del Instituto Nacional de Antropología y Pensamiento Latinoamericano* 18: 271–296.
- Ortner, D. J. 2003. *Identification of Pathological Conditions in Human Skeletal Remains*. Smithsonian Institution National Museum of Natural History. Academic Press. U.S.A.
- Ortner, D. J. y W. G. Putschar. 1981. *Identification of Pathological Conditions in Human Skeletal Remains*. Smithsonian Contribution to Anthropology 28. Smithsonian Institution Press. Washington.
- Roberts, C. y K. Manchester. 1995. *The Archaeology of Disease*. Second Edition. Cornell University Press. Ithaca, New York.
- Rodríguez Cuenca, J. V. 2006. *Las enfermedades en las condiciones de vida prehispánica en Colombia*. Universidad Nacional de Colombia, Facultad de Ciencias Humanas, Departamento de Antropología.
- Scott, E.C. 1979. Dental Wear Technique. *American Journal of Physical Anthropology* 51: 213–218.
- Smith, B. H. 1984. Patterns of Molar Wear in Hunter – Gatherers and Agriculturalist. *American Journal of Physical Anthropology* 63: 39–56.
- Winterhalder, B., F. Lu y B. Tucker. 1999. Risk-Sensitive Adaptive Tactics: Models and Evidence from Subsistence Studies in Biology and Anthropology. *Journal of Archaeological Research* 7 (4): 301–348.
- Yacobaccio, H. 1994. Biomosa animal y consumo en el pleistoceno-holoceno surandino. *Arqueología* 4: 43–71.
- Yacobaccio, H. 2000. Inhumación de una cabeza aislada en la Puna Argentina. *Estudios Sociales del NOA* 2: 59–71.
- Yacobaccio, H. 2001. Cazadores complejos y domesticación de camélidos. En: editado por G. Mengoni Goñalons, D. Olivera, y H. Yacobaccio. *El uso de los camélidos a través del tiempo*, pp. 261–282, Ediciones del tridente. Buenos Aires
- Waldron, T. 2009. *Palaeopathology*. Cambridge University Press. Cambridge.
- White, T. 1953. A method of calculating the dietary percentage of various food animals utilized by aboriginal peoples. *American Antiquity* 19: 396–398.